ECOGRAFIA COM CONTRASTE EM PATOLOGIA ABDOMINAL

CASUÍSTICA DO HOSPITAL UNIVERSITÁRIO DE COIMBRA

Terra, Carolina; Campos, Nuno; Ferreira, Cristina; Oliveira, Pedro Belo; Portilha, Antónia; Caseiro-Alves, Filipe

XIV Congresso Nacional de Radiologia – Maio 2018

CHUC
CENTRO HOSPITALAR E UNIVERSITÁRIO DE COIMBRA

XIVCNR
CONGRESSO NACIONAL DE RADIOLOGIA

DEFINIÇÃO

Forma avançada de ecografia na qual se utiliza agentes de contraste de **microbolhas** por via endovenosa com tecnologia otimizada para observar estes agentes.

- imagem em tempo real
- sem exposição a radiação ou nefrotoxicidade
- raros efeitos secundários (0.125%)
- portátil

- dependente do operador
- dependente do doente (biótipo, interposição gasosa, colaboração do doente)

European Association for the Study of the Liver EASL Clinical Practice Guidelines on the management of benign liver tumours. J Hepatol, 2016. 65(2): p. 386-98.

AGENTE DE CONTRASTE

SonoVue® :

- Agente exclusivamente intravascular
- Gás exalado pelos pulmões e membrana fosfolipídica metabolizada no fígado

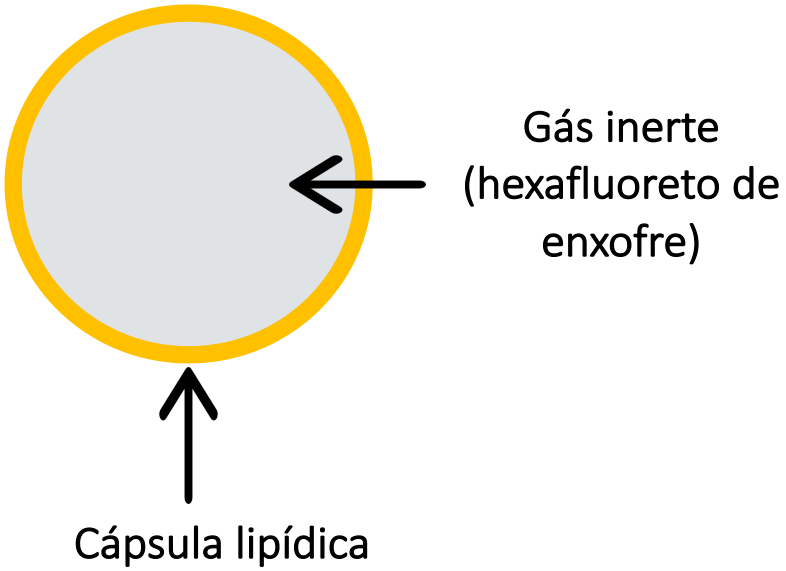

Contraindicações relativas:

- Patologia cardíaca grave
- Hipertensão pulmonar grave
- Hipertensão sistémica não controlada
- Síndrome de Dificuldade Respiratória Aguda

CONSIDERAÇÕES TÉCNICAS

1. Preparação do contraste: Sonovue®
2. Acesso venoso periférico
3. Modo-B: caracterizar lesão e selecionar a melhor janela
4. Ecógrafo em modo Contraste (IM baixo): injetar contraste seguido de 5-10 ml de NaCl 0,9% e iniciar cronómetro após injeção.

Tempo após injeção	10-20 a 30-45 seg	A partir de 30-40 seg
Fases	Arterial	Venosa

CONSIDERAÇÕES TÉCNICAS

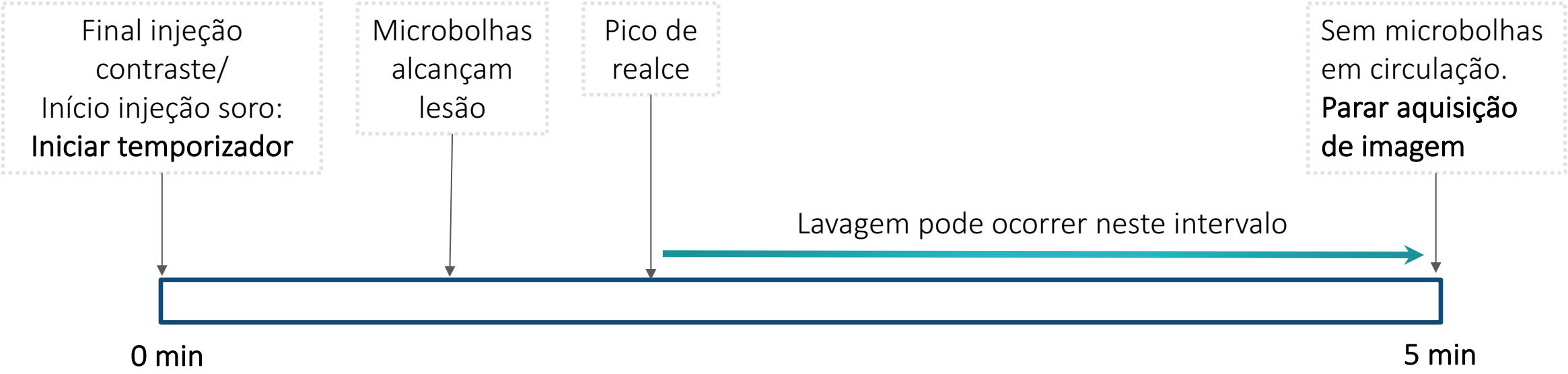

1. Documentar intensidade e padrão do realce

2. Documentar início de lavagem (se presente) e grau

Contrast Enhanced Ultrasound (CEUS) Liver Imaging Reporting and Data System (LI-RADS®): American College of Radiology (ACR). 2017

INDICAÇÕES

Fígado:

1. Lesões hepáticas focais
2. Controlo pós-ablação de CHC

Baço

1. Lesões focais
2. Enfarte esplénico
3. Baço acessórios ou esplenose *vs* massas neoplásicas

INDICAÇÕES

Pâncreas:

1. Diagnóstico diferencial:
   - pseudoquisto *vs* tumor cístico
   - adenocarcinoma ductal *vs* tumores neuroendócrinos
   - componente sólido *vs* líquido de lesão
2. Vigilância de lesões císticas indeterminadas
3. Complicações de transplante pancreático
4. Pancreatite aguda necrotizante

INDICAÇÕES

Rim:

1. Enfarte renal e necrose cortical
2. Diagnóstico diferencial:
   - lesões sólidas *vs* quísticas
   - neoplasia *vs* pseudotumor
3. Quistos complexos
4. ITU complicada
5. Controlo pós ablação de neoplasia renal
6. Disfunção do enxerto

INDICAÇÕES

Intestino:

1. DII:
   - Estenose fibrótica *vs* inflamatória na DC
   - Atividade e resposta ao tratamento
   - Abcessos e trajetos fistulosos
2. Diagnóstico diferencial: abcesso *vs* fleimão

Vasos

1. Aneurisma da aorta e complicações
2. Controlo pós EVAR

INDICAÇÕES

European Federation of Societies for EFSUMB Ultrasound in Medicine and Biology

CHUC CENTRO HOSPITALAR E UNIVERSITÁRIO DE COIMBRA

Trauma abdominal:

1. Trauma de baixa energia
2. Doentes instáveis com contraindicação para TC ou TC prejudicada (movimento ou artefactos)
3. Vigilância de lesões detetadas por TC

Vesícula biliar:

1. Colecistite aguda complicada
2. Diagnóstico diferencial:
   - Carcinoma *vs* colecistite crónica
   - Lama biliar *vs* lesão vascularizada

1 ANO NO SERVIÇO DE IMAGEM MÉDICA

Análise retrospetiva de todas as ecografias abdominais com contraste (CEUS) realizadas durante **um ano** (Março 2017-Março 2018) no Serviço de Imagem Médica do CHUC num total de **288** ecografias.

CARACTERIZAÇÃO DA POPULAÇÃO

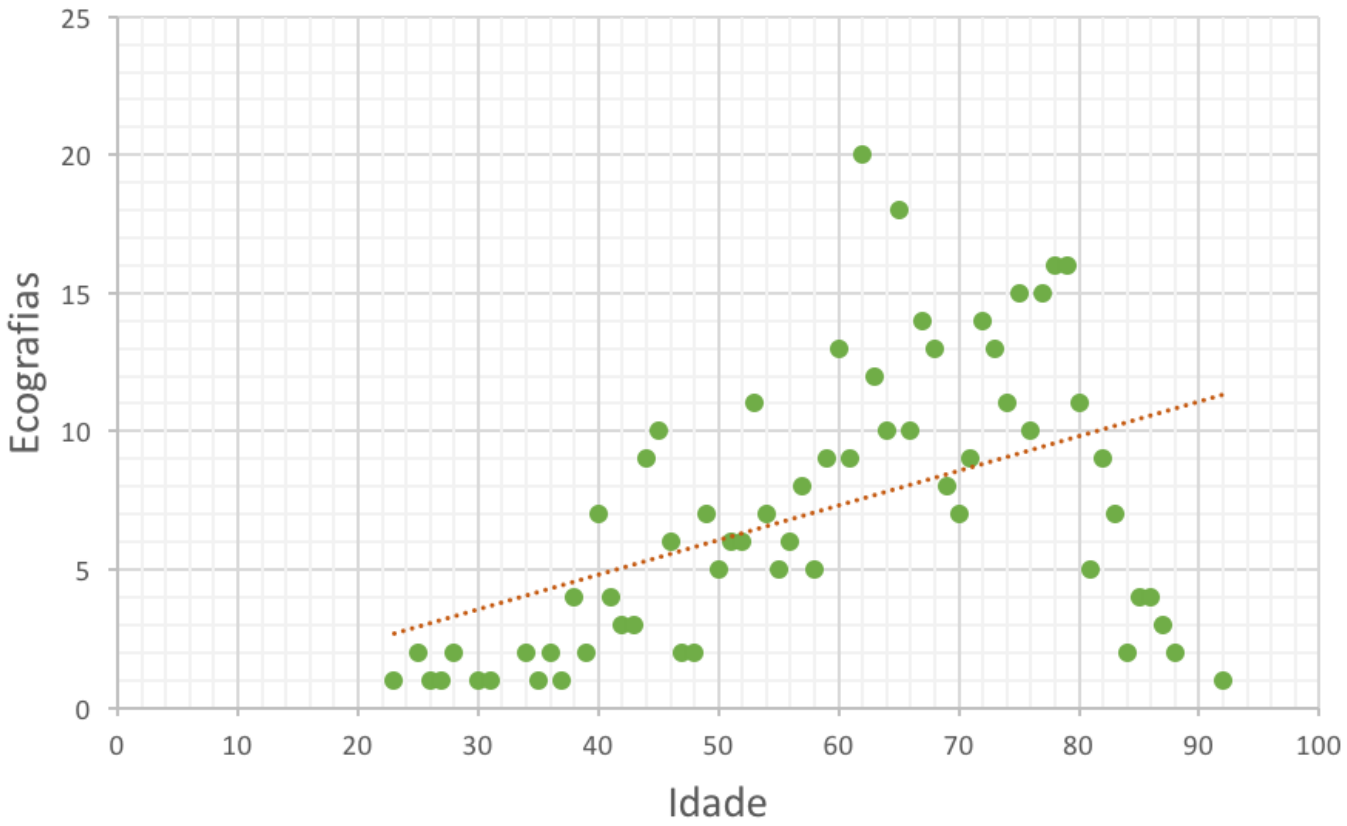

Idade média: 64 anos

CARACTERIZAÇÃO DA POPULAÇÃO

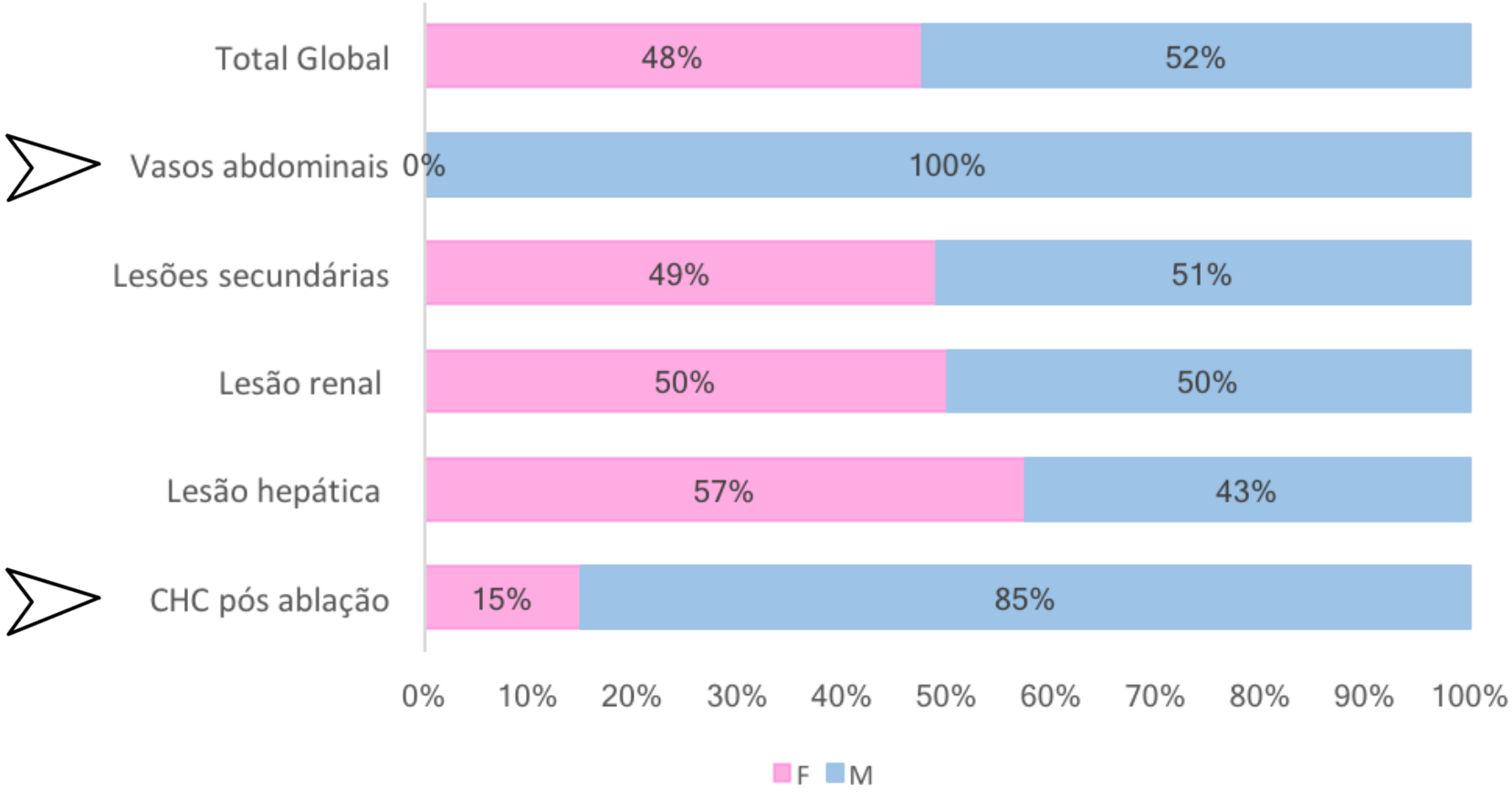

INDICAÇÃO

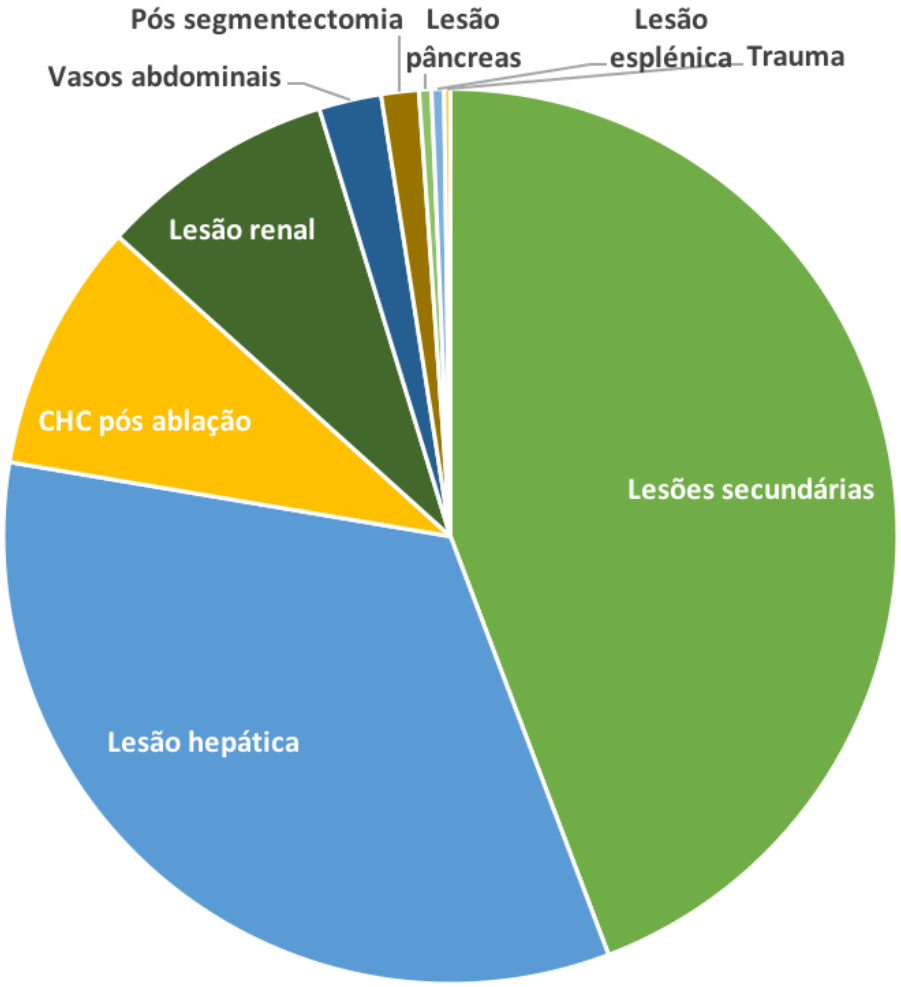

Lesões secundárias	44,24%
Lesão hepática	33,41%
CHC pós ablação	9,03%
Lesão renal	8,58%
Vasos abdominais	2,26%
Pós segmentectomia	1,35%
Lesão pâncreas	0,45%
Lesão esplénica	0,45%
Trauma	0,23%
Total Global	**100,00%**

CARACTERÍSTICAS

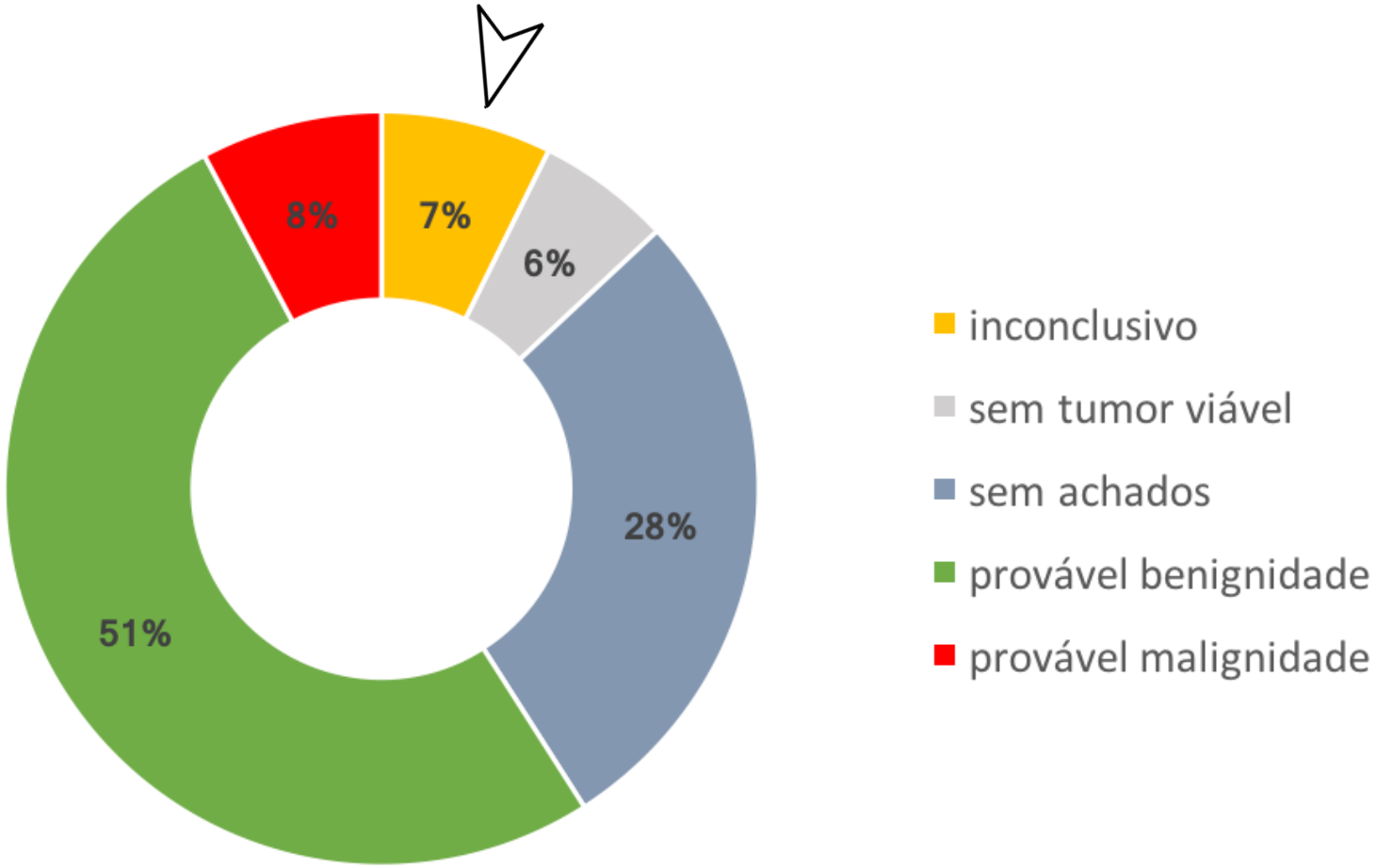

LESÕES HEPÁTICAS

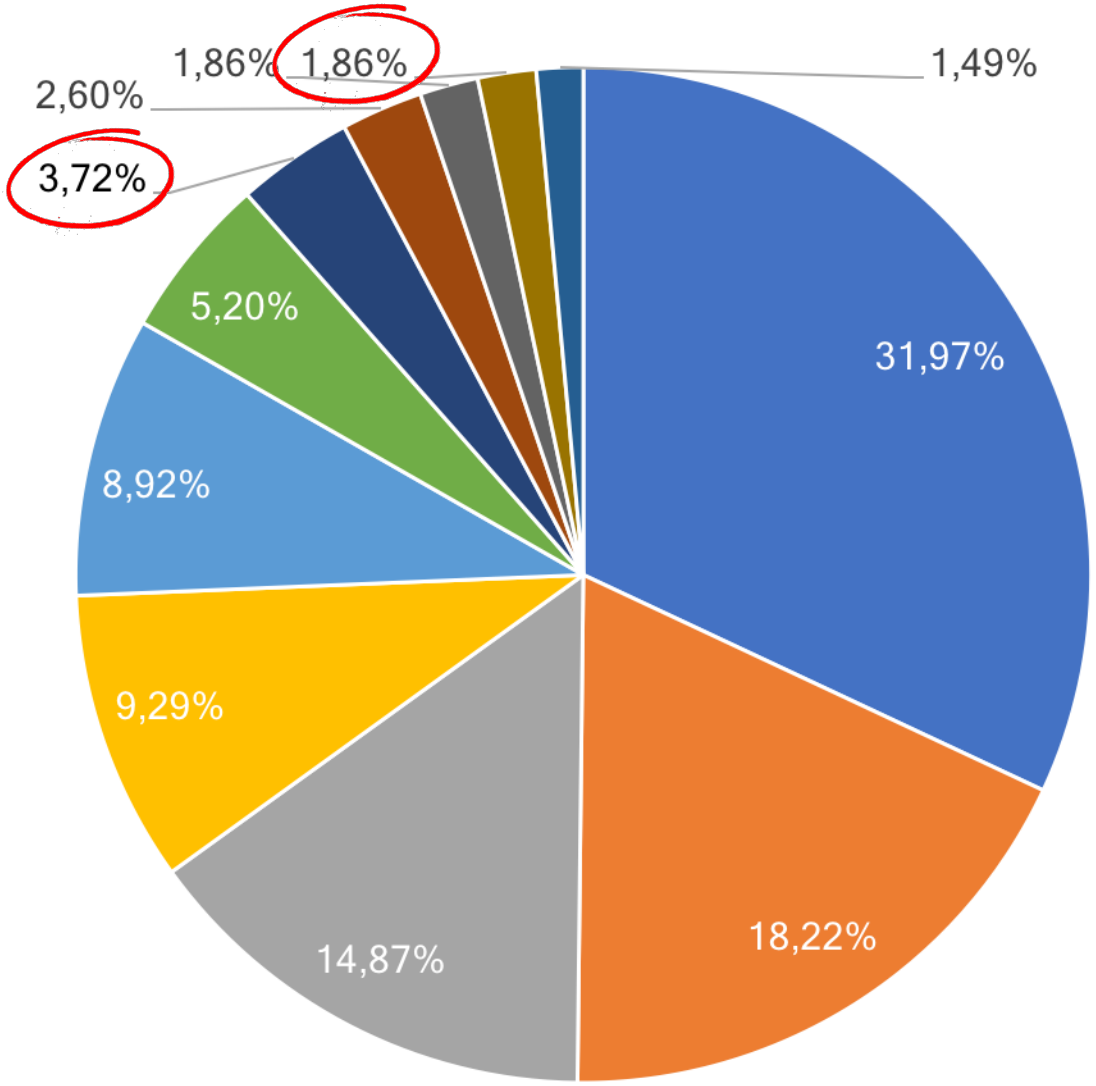

- Hemangioma
- Quisto simples

≃ 50%

- Carcinoma hepatocelular pós ablação
- HNF
- Esteatose focal/parênquima poupado
- inconclusivo
- CHC
- Adenoma
- outros
- Metastase
- Quisto complexo

LESÕES RENAIS

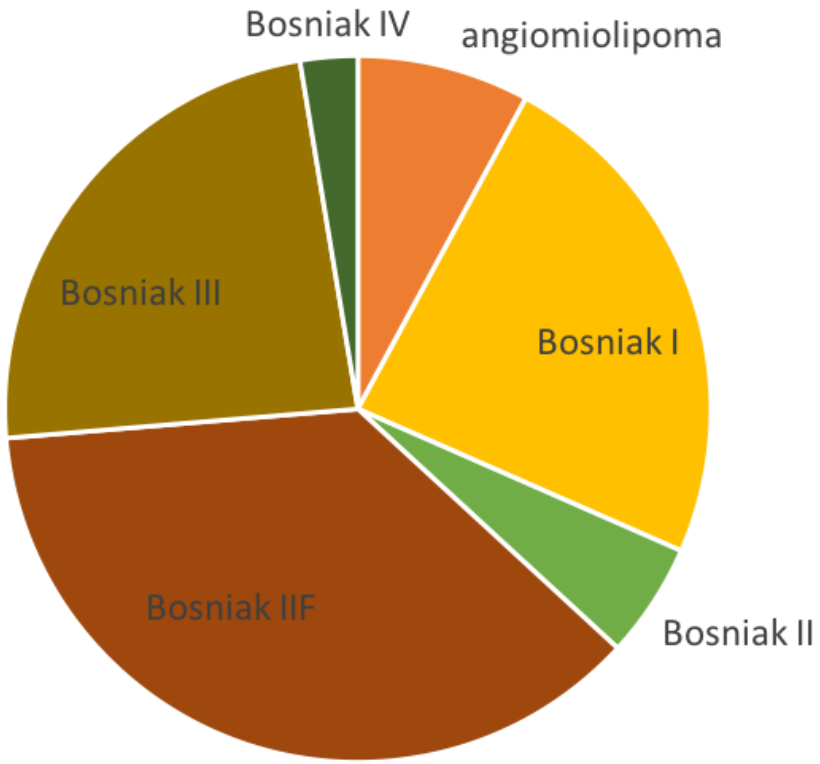

angiomiolipoma	3
Bosniak I	9
Bosniak II	2
Bosniak IIF	14
Bosniak III	9
Bosniak IV	1
Total Global	38

DISCUSSÃO

O estudo casuístico do SIM do CHUC permite concluir que na ecografia com contraste:

- Indicação mais frequente: pesquisa de lesões secundárias hepáticas seguindo-se o estudo de lesões hepáticas focais.
- Metade das lesões avaliadas são de provável benignidade (51%) com um número reduzido de exames inconclusivos (7%) assim como de lesões malignas (8%).
- **Não** está instituído por rotina o estudo do pâncreas, baço ou trauma abdominal.
- **Não** foram realizadas ecografias com contraste para estudo do intestino ou vesicula biliar.

DISCUSSÃO

A ecografia com contraste na **pesquisa de lesões secundárias**:

- Aumento da sensibilidade na deteção de metástases de 71% para 87% em relação à ecografia convencional. [5]
- Tem indicação no estudo de lesões detetadas em ecografia convencional em doentes com história de neoplasia como **alternativa à TC e RM.**[2]
- **Não há diferença significativa** entre CEUS e CT na detecção de metástases pequenas .[5] CEUS e a CT são técnicas **equiparadas** na deteção numérica de metástases.[6]

CASO ILUSTRATIVO

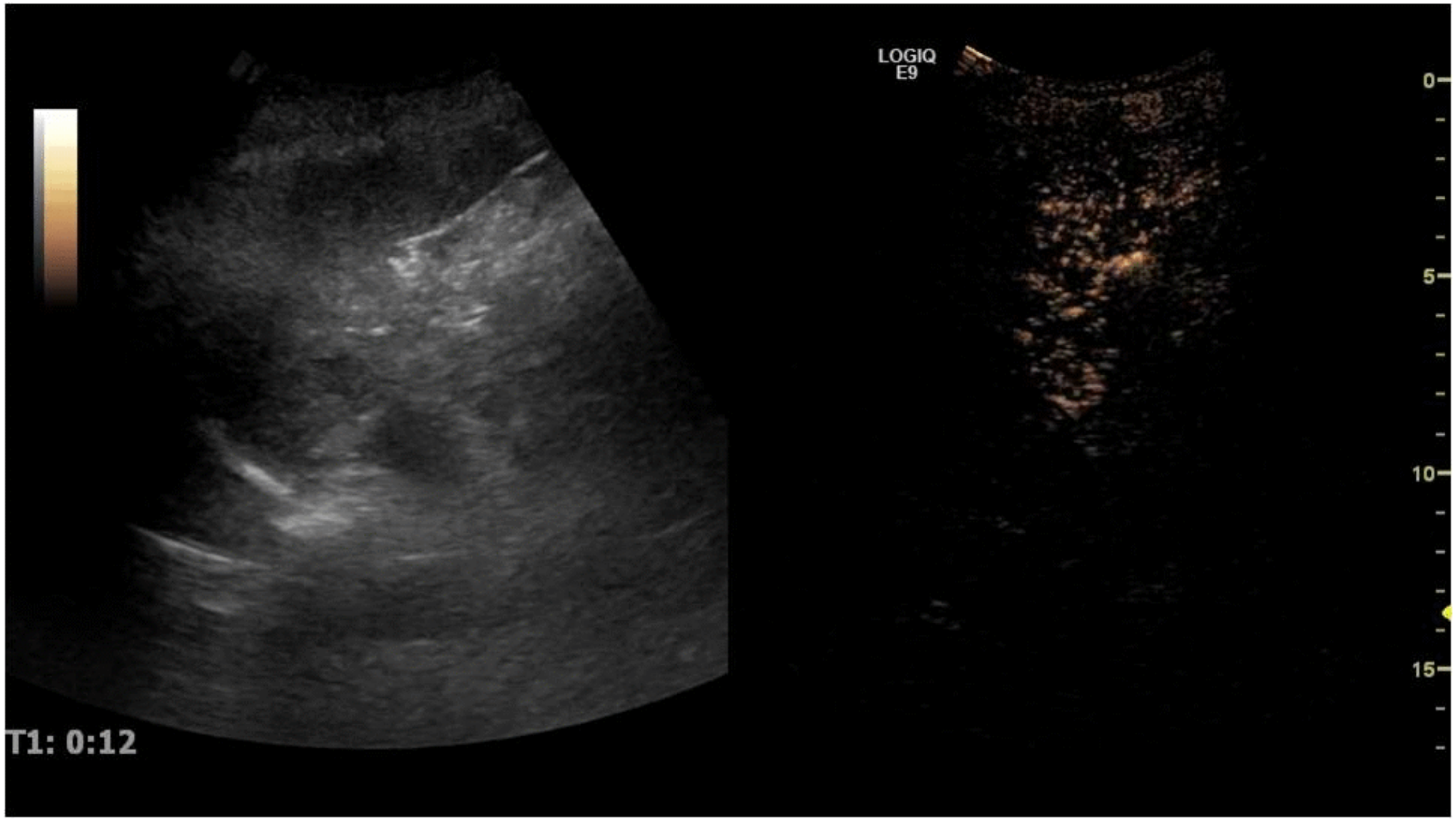

CASO ILUSTRATIVO

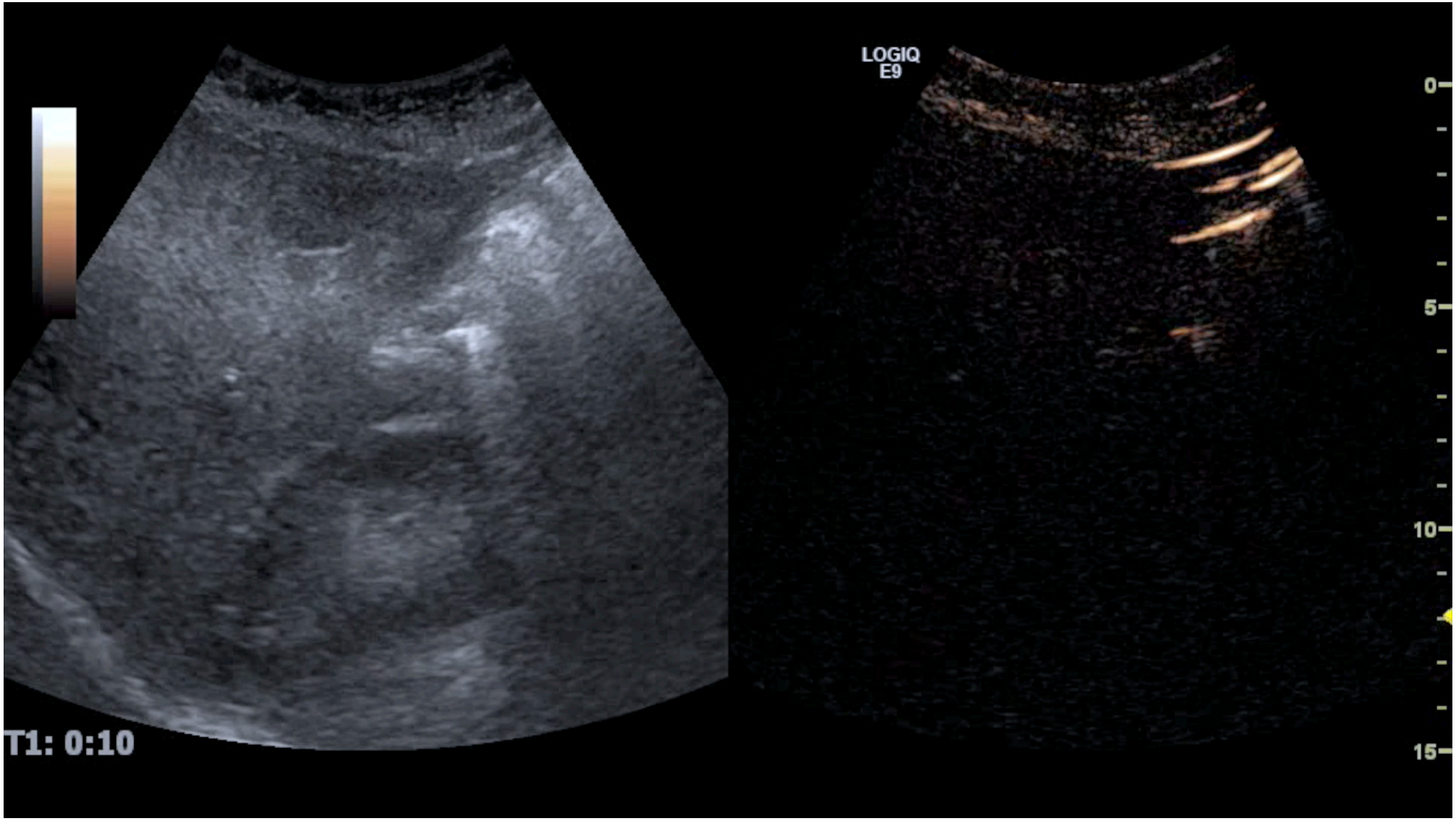

CONCLUSÃO

Apesar de ainda pouco estabelecida como prática corrente em Portugal, a ecografia com contraste é uma **técnica segura, com custo-benefício favorável e permite aumentar a sensibilidade e especificidade da ecografia convencional**.

Em determinadas patologias a eficácia na avaliação abdominal é **semelhante** à TC e RM pelo que no futuro poderá constituir a primeira linha de abordagem em certos doentes.

BIBLIOGRAFIA

1. The EFSUMB Guidelines and Recommendations on the Clinical Practice of Contrast Enhanced Ultrasound (CEUS): update 2017 on non-hepatic applications. Sidhu PS et al. Ultraschall in Med 2018; 39: e2–e44
2. Guidelines and good clinical practice recommendations for contrast enhanced ultrasound (CEUS) in the liver -update 2012: a WFUMB-EFSUMB initiative in cooperation with representatives of AFSUMB, AIUM, ASUM, FLAUS and ICUS. Claudon M et al. Ultraschall Med. 2013 Feb;34(1):11-29.
3. European Association for the Study of the Liver EASL Clinical Practice Guidelines on the management of benign liver tumours. J Hepatol, 2016. 65(2): p. 386-98.
4. Contrast Enhanced Ultrasound (CEUS) Liver Imaging Reporting and Data System (LI-RADS®): American College of Radiology (ACR). 2017
5. Albrecht T, Hoffmann C, Schmitz S et al. Detection of liver metastases: comparison of con- trast-enhanced phase inversion ultrasound and dual phase spiral CT with intraoperative sonographic correlation. Radiology 2000; 207:459
6. Piscaglia F, Corradi F, Mancini M et al. Real time contrast enhanced ultrasonography in detection of liver metastases from gastrointestinal cancer. BMC cancer 2007; 7: 171
7. Arquivo do Serviço de Imagem do Hospital Universitário de Coimbra.